

на правах рукописи

**НАХАБИН
ОЛЕГ ЮРЬЕВИЧ**

**ОПЕРАЦИИ РЕВАСКУЛЯРИЗАЦИИ В ХИРУРГИИ АНЕВРИЗМ
ГОЛОВНОГО МОЗГА**

14.01.18 – нейрохирургия

АВТОРЕФЕРАТ
диссертации на соискание ученой степени
кандидата медицинских наук

Москва – 2016

Работа выполнена в Государственном бюджетном учреждении здравоохранения города Москвы «Научно-исследовательском институте скорой помощи им.Н.В.Склифосовского Департамента здравоохранения города Москвы»

Научный руководитель:

Крылов Владимир Викторович - академик РАН, д.м.н., профессор, заведующий научным отделением неотложной нейрохирургии Государственного бюджетного учреждения здравоохранения города Москвы «Научно-исследовательского института скорой помощи им.Н.В.Склифосовского Департамента здравоохранения города Москвы».

Официальные оппоненты:

Усачев Дмитрий Юрьевич - д.м.н., профессор, заместитель директора института по научной работе Федерального государственного бюджетного учреждения «Научно-исследовательского института нейрохирургии им. академика Н.Н. Бурденко».

Антонов Геннадий Иванович - д.м.н., профессор, начальник нейрохирургического центра – главный нейрохирург Федерального государственного бюджетного учреждения «3 Центрального Военного Клинического Госпиталя им.А.А.Вишневского» Министерства обороны Российской Федерации.

Ведущее учреждение:

Федеральное государственное бюджетное образовательное учреждение дополнительного профессионального образования Российская Медицинская Академия Последипломного Образования.

Защита диссертации состоится «___» _____ 2016 года в _____ на заседании диссертационного совета Д 850.010.02 при Государственном бюджетном учреждении здравоохранения города Москвы «Научно-исследовательском институте скорой помощи им.Н.В.Склифосовского Департамента здравоохранения города Москвы».

С диссертацией можно ознакомиться в библиотеке НИИ скорой помощи им.Н.В.Склифосовского и на сайте www.sklifos.ru

Автореферат разослан «___» _____ 2016 года

Ученый секретарь диссертационного совета

Д.м.н., профессор

Гуляев Андрей Андреевич

Актуальность темы

Реваскуляризация головного мозга – широкое понятие, включающее в себя ряд хирургических вмешательств, направленных на обеспечение кровоснабжения головного мозга, достаточного для его нормального функционирования. Для достижения данной цели современная реваскуляризация предлагает два пути реализации своих возможностей: реконструкция патологически измененной артерии, кровоснабжающей головной мозг, в виде открытой эндартерэктомии или эндоваскулярной ангиопластики, и создание обходного кровотока с помощью шунтирующих вмешательств. В рамках хирургии аневризм головного мозга ресурсы современной хирургической реваскуляризации могут быть востребованы в первую очередь применительно к, так называемым, «сложным» аневризмам, по определению представляющим в качестве камня преткновения перед стандартными реконструктивными (клипирование или эндоваскулярная эмболизация) вмешательствами. Так, частота инвалидизации и летального исхода при клипировании гигантских аневризм, попадающих в категорию «сложных», может составлять 14-22% и 26-43% соответственно (Peerless S.J., Drake C.G.(1982); Nauck E.F. et al.(2008)). Эндоваскулярная эмболизация микроспиральями и стентующие эндоваскулярные методики также не стали панацеей в хирургии «сложных» аневризм. Иллюстрацией данного утверждения служит тот факт, что в проводимом в настоящее время рандомизированном исследовании (MARCO POLO), посвященном сравнению эффективности эмболизации аневризм микроспиральями (с возможным применением ассистирующих методик) и изолированного применения «надежды» эндоваскулярных технологий - перенаправляющих поток стентов (SILK Artery Reconstruction Device) к критериям исключения отнесены в том числе те анатомические особенности (бифуркационные аневризмы, фузиформные аневризмы, аневризмы с отхождением ветвей от купола), которые присущи «сложным» аневризмам (Design and rationale of MARCO POLO: trial. 2011 [Electronic resource] // URL: <http://www.clinicaltrials.gov/ct2/show/NCT01084681?term=marco+polo&rank=1>.- Загол. с экрана.). Итогом неадекватного применения реконструктивных вмешательств при «сложных» аневризмах могут стать либо ненадежное выключение аневризмы из кровотока, либо развитие тяжелых ишемических осложнений, чаще всего в результате ненамеренной или вынужденной окклюзии функционально значимых артериальных ветвей. Деконструктивные вмешательства предлагают вариант абсолютно надежного выключения аневризмы из кровотока путем треппинга, однако функцию кровоснабжения бассейна окклюзированной артерии возлагают на естественные коллатерали, которые не всегда способны с такой задачей справиться (Linskey M.E., Jungreis C.A., Yonas H., et al.

(1994); Originato T.C., al-Mefty O., Leonetty J.P., et al., (1994); Larson J.J., et al., (1995)). Призванием же реваскуляризирующих вмешательств является радикальное решение проблемы именно «сложных» аневризм, так как дизайн данных операций предполагает надежное выключение аневризмы из кровотока путем треппинга и создание альтернативного (заместительного) источника кровенаполнения бассейна скомпрометированной аневризмой артерии. В ряде клиник накоплен опыт применения реваскуляризирующих операций при «сложных» интракраниальных аневризмах с обнадеживающими результатами (Sekhar L.N. et al., (2008); Abdulrauf S.I. (2011); Lawton M., Sanai N. (2011)), однако в других клиниках опыт применения таких вмешательств представлен единичными клиническими наблюдениями (Матвеев В.И., Глущенко А.В., Ланецкая В.М. и соавт. (2009); Колотвинов В.С., Митрофанов А.В., Сакович В.П. и соавт. (2013)). Очевидна необходимость уточнения возможностей и вероятных ограничений реваскуляризирующих вмешательств, а также пополнение опыта их применения.

Еще одним вопросом в хирургии церебральных аневризм, где необходимо детальное понимание возможностей и ограничений хирургической реваскуляризации головного мозга, является сочетание аневризм с окклюзионно-стенотическим поражением брахиоцефальных артерий. В рамках хирургического лечения пациентов с подобным сочетанием фигурируют две опасности: разрыв интракраниальной аневризмы, как следствие увеличения гемодинамической нагрузки на ее стенку после выполненной артериальной реконструкции (Gallego Leon J.I. et al., (2009); Riphagen J.H., Bernsen H.J. (2009)), и развитие ишемического инсульта (гемодинамического или эмболического), спровоцированное хирургическим вмешательством по поводу аневризмы. В литературе представлен ограниченный опыт хирургического лечения пациентов с подобным сочетанием сосудистой патологии (Pappada G., Fiori L., Marina R. et al., (1996); Porter R.W. et al., (1997); Castro E., Villoria F., Fortea F. et al., (2003); Curvi Y M.N., Nieves E. Haas, Hollerhage H.G. (2003); Chiriac A., Baldauf J., Schroeder H.W. et al., (2011)).

Цель работы

Разработать тактику лечения пациентов со «сложными» аневризмами передних отделов артериального круга большого мозга с использованием шунтирующих операций и интракраниальными аневризмами в сочетании с окклюзионно-стенотическим поражением шейного отдела внутренней сонной артерии.

Задачи исследования

1. Разработать методику экстра-интракраниальной шунтирующей операции между наружной сонной артерией и M2-сегментом средней мозговой артерии с использованием лучевой артерии и методику интра-интракраниальных шунтирующих операций между

ветвями М2-сегментов средней мозговой артерии и А3-сегментов передней мозговой артерии на блок-препаратах.

2. Оценить эффективность заместительного кровотока, созданного с помощью шунтирующих операций, у пациентов со «сложными» аневризмами передних отделов артериального круга большого мозга.

3. Уточнить показания к выполнению шунтирующих операций при «сложных» аневризмах передних отделов артериального круга большого мозга.

4. Уточнить показания к применению тактики симультанного и этапного хирургического лечения у пациентов с сочетанием интракраниальных аневризм и окклюзионно-стенотического поражения шейного отдела внутренней сонной артерии.

Научная новизна

1. Определена пропускная способность экстра-интракраниальных шунтов и эффективность заместительного мозгового кровотока, созданного с помощью шунтирующих операций, у пациентов со «сложными» аневризмами передних отделов артериального круга большого мозга.

2. Уточнена тактика хирургического лечения пациентов со «сложными» аневризмами передних отделов артериального круга большого мозга.

3. Определен алгоритм обследования пациентов с сочетанием интракраниальных аневризм и окклюзионно-стенотического поражения шейного отдела внутренней сонной артерии.

Практическая значимость

1. Разработаны методики экстра-интракраниальной шунтирующей операции между наружной сонной артерией и М2-сегментом средней мозговой артерией с использованием лучевой артерии и интра-интракраниальных шунтирующих операций между ветвями М2-сегментов средней мозговой артерии и А3-сегментов передней мозговой артерии на блок-препаратах.

2. Подробно описана техника выполнения шунтирующих операций у пациентов со «сложными» аневризмами передних отделов артериального круга большого мозга.

3. Определены и описаны возможные технические ошибки и способы их устранения при выполнении шунтирующих операций у пациентов со «сложными» аневризмами передних отделов артериального круга большого мозга.

4. Уточнены показания к симультанному и этапному хирургическому лечению пациентов с сочетанием интракраниальных аневризм и окклюзионно-стенотического поражения шейного отдела внутренней сонной артерии.

Основные положения, выносимые на защиту

1. Шунтирующие хирургические вмешательства обеспечивают эффективный заместительный кровоток в бассейне несущей аневризму артерии, исключенной из кровотока.
2. Шунтирующие хирургические вмешательства при «сложных» аневризмах передних отделов артериального круга большого мозга показаны при невозможности выполнения или высоком риске осложнений реконструктивного (открытого или эндоваскулярного) хирургического вмешательства.
3. У пациентов с сочетанием интракраниальных аневризм и окклюзионно-стенотического поражения шейного отдела внутренней сонной артерии клипирование аневризмы и каротидное реваскуляризирующее вмешательство могут быть выполнены изолированно, этапно или симультанно.
4. При выборе тактики хирургического лечения пациентов с сочетанием интракраниальных аневризм и окклюзионно-стенотического поражения шейного отдела внутренней сонной артерии следует учитывать риски разрыва аневризмы и развития ишемического инсульта, а также соматический статус пациента.

Апробация работы

Материалы диссертации были представлены:

- на 14-м Европейском конгрессе нейрохирургов (14 th European Congress of Neurosurgery), Рим, Италия, 2011 г.;
- на всероссийской научно-практической конференции «Поленовские чтения», Санкт-Петербург, 2013г;
- на образовательном цикле по сосудистой нейрохирургии, Тюмень, 2013г;
- на 15-м Всемирном конгрессе нейрохирургов (15th World Congress of Neurosurgery), Сеул, Республика Корея, 2013 г.;
- на образовательном цикле «Рунейро», Москва, 2014 г.;
- на XIII Международной конференция по проблемам сосудистой хирургии, Уфа, 2014г.;
- на мастер-классе «Реваскуляризация головного мозга» Федерального центра нейрохирургии, Новосибирск, 2014г.;
- на мастер-классах «Реваскуляризация головного мозга» отделения неотложной нейрохирургии НИИ СП им. Н.В. Склифосовского и Aescular Academia, Москва, 2013, 2014, 2015 гг.

Публикации по теме диссертации:

Материалы работы изложены в 19 печатных работах в виде, статей, тезисов, глав методических рекомендаций и монографии, из которых 6 статей опубликованы в журналах, рекомендованных перечнем ВАК.

Внедрение работы

Разработанные методики формирования широкопросветного экстра-интракраниального анастомоза и интра-интракраниальных анастомозов используются в работе отделения неотложной нейрохирургии НИИ скорой помощи им. Н.В. Склифосовского.

Результаты работы учтены при выборе тактики хирургического лечения пациентов с сочетанием интракраниальных аневризм и окклюзионно-стенотического поражения шейного отдела внутренней сонной артерии в отделении неотложной нейрохирургии НИИ скорой помощи им. Н.В. Склифосовского.

Структура и объем диссертации

Диссертация состоит из введения, 5 глав, выводов, практических рекомендаций и списка литературы, включающего 14 отечественных и 165 зарубежных источников. Диссертация изложена на 209 страницах, включает 14 таблиц и 93 рисунка.

Содержание работы

Работа состоит из двух частей: первая часть посвящена оценке возможностей и ограничений реваскуляризирующих вмешательств в хирургическом лечении пациентов со «сложными» аневризмами передних отделов артериального круга большого мозга (АКБМ), вторая часть – разработка тактики хирургического лечения пациентов с сочетанием интракраниальных аневризм и окклюзионно-стенотического поражения экстракраниального отдела внутренней сонной артерии (ВСА). Первая часть состоит из анатомического и клинического исследований. Анатомическое исследование включает разработку методик формирования широкопросветного экстра-интракраниального анастомоза между наружной сонной артерией (НСА) и М2-сегментом средней мозговой артерии (СМА) с использованием лучевой артерии (ЛА) и различных типов интра-интракраниальных анастомозов между ветвями СМА и передней мозговой артерии (ПМА); клиническое исследование представлено оценкой и анализом результатов хирургического лечения с применением реваскуляризирующих вмешательств пациентов со «сложными» аневризмами передних отделов АКБМ. Вторая часть работы представлена клиническим исследованием в виде оценки и анализа результатов хирургического лечения пациентов с сочетанием интракраниальных аневризм и окклюзионно-стенотического поражения экстракраниального отдела ВСА.

Материалы анатомического исследования

Методику формирования широкопросветного экстра-интракраниального разрабатывали на 2 трупах: 49 летнего мужчины (давность смерти 1 сутки) и 80 летней женщины (давность смерти 2 суток), умерших от соматических заболеваний, не связанных с ЦНС.

Для разработки методик формирования интра-интракраниальных анастомозов мы использовали блок-препараты «мозг – основание черепа – шейный отдел позвоночника», которые включали в себя полушария большого мозга, ствол, мозжечок, шейный отдел спинного мозга, структуры основания черепа, шейный отдел позвоночника, все артерии каротидной и вертебробазилярной систем (свод и лицевой череп удалены). Все артериальные сосуды блок-препаратов были налиты окрашенным латексом. Все блок-препараты были фиксированы в 10% растворе формалина.

Методы анатомического исследования

Методика формирования широкопросветного экстра-интракраниального анастомоза между НСА и М2-сегментом СМА с использованием ЛА была выполнена на двух трупах в условиях секционного зала с использованием стандартного нейрохирургического набора инструментов и переносного операционного техноскопа. Первым этапом выполняли доступ к ЛА, ее выделение и забор, вторым этапом осуществляли доступ к проксимальному отделу НСА через коллотомию, третьим - осуществляли доступ к височному стволу М2-сегмента СМА. Основной этап исследования состоял из формирования анастомоза по типу конец-в-бок между височным стволом М2-СМА и ЛА, создания подкожного преаурикулярного тоннеля, соединяющего нижний край кожного разреза на голове и верхний край разреза на шее, и проведения через него свободного конца ЛА, и формирования анастомоза по типу конец-в-бок между ЛА и проксимальным отделом НСА. Все анастомозы формировали непрерывными обвивными швами монофиламентными нитями: 9/0 – дистальный анастомоз и 8/0 – проксимальный анастомоз. Проходимость анастомозов проверяли, отсекая их из блок-препаратов, вскрывая продольно анастомозированные артерии и изучая их под увеличением.

Методики формирования интра-интракраниальных анастомозов между ветвями СМА и ПМА разрабатывались на 5 блок-препаратах «мозг – основание черепа – шейный отдел позвоночника» с использованием микрохирургического набора инструментов и операционного техноскопа. Во всех 5 блок-препаратах исследование проводилось в обеих латеральных щелях и в передних отделах межполушарной щели. Первым этапом с

помощью стандартного набора микрохирургических инструментов выполняли диссекцию латеральной щели, рассекая арахноидальную оболочку и выделяя артерии: в латеральных щелях обнажали дистальный отдел М1-сегмента СМА, М2-сегменты СМА и начальные отделы М3-сегментов СМА, в межполушарной щели выделяли А2 и А3-сегменты ПМА. Следующим этапом выполняли формирование анастомозов: анастомозы формировали монофиламентной нитью 9/0 с использованием микрохирургических пинцета и иглодержателя. Все анастомозы по типу конец-в-конец и конец-в-бок формировали отдельными узловыми швами, а анастомозы по типу бок-в-бок – непрерывными обвивными швами. Проподимость анастомозов проверяли, иссекая их из блок-препаратов, вскрывая продольно анастомозированные артерии и изучая их под увеличением. В латеральной щели каждого блок-препарата были сформированы: 1 анастомоз по типу конец-в-конец между концами пересеченного М2-сегмента СМА, 1 анастомоз по типу конец-в-бок между М3 и М2-сегментами СМА и 1 анастомоз по типу бок-в-бок между М2-сегментами СМА. В межполушарной щели каждого блок-препарата был сформирован 1 анастомоз по типу бок-в-бок между А3-сегментами ПМА. Все этапы исследования были фотодокументированы.

Общая характеристика клинических исследований

Общая характеристика клинических наблюдений и методов обследования при «сложных» аневризмах передних отделов АКБМ

За период с 01.01.2011 по 30.09.2014 у 13 пациентов со «сложными» аневризмами передних отделов АКБМ были выполнены реваскуляризирующие хирургические вмешательства на базе различных лечебных учреждений: 8- в Научно-исследовательском институте скорой помощи им.Н.В.Склифосовского (г.Москва), 3- в Федеральном центре нейрохирургии (г.Тюмень), 1- в Кузбасском кардиологическом центре (г.Кемерово), 1- в Федеральном центре нейрохирургии (г.Новосибирск). Возраст пациентов был от 15 до 63 лет (средний возраст – 49 лет). Мужчин было 4 (30,8%), женщин – 9 (69,2%). Локализация аневризм была следующая: у 9 пациентов - ВСА (кавернозный отдел – 4, клиноидный отдел – 2, офтальмический сегмент – 2, бифуркация ВСА – 1), у 2 пациентов – СМА (М1-сегмент СМА -1, у 1 пациента аневризма включала в себя М1 и М2-сегменты СМА), у 1 пациента – ПМА-ПСА, у 1 пациента аневризма локализовалась в устье каллезомаргинальной артерии. У 7 пациентов заболевание протекало по псевдотуморозному типу, у 2 – по апоплектиформному, у 4 пациентов отмечалось сочетание различных типов течения заболевания (у 2 - апоплектиформный +

псевдотуморозный, у 1- апоплектиформный + эмболический, у 1- апоплектиформный + псевдотуморозный + эмболический).

У пациентов с апоплектиформным типом течения заболевания все хирургические вмешательства были выполнены в холодном периоде кровоизлияния (от 1 месяца до 4 лет после эпизода кровоизлияния).

Всем больным при поступлении проводили клиническое обследование по органам и системам, неврологический осмотр. С целью уточнения анатомических характеристик аневризм (локализация, истинные размеры, степень тромбоза полости, степень вовлечения в структуру гемодинамически значимых ветвей) пациентам выполняли церебральную дигитальную субтракционную ангиографию (ДСА), КТ и КТ-ангиографию головного мозга, МРТ и МР-ангиографию головного мозга. Пациентам с аневризмами ВСА с целью оценки вероятности развития ишемии в бассейне ипсилатеральной СМА при возможном выключении из кровотока несущей аневризму артерии выполнили пробу Матаса с мониторингом неврологического статуса, ангиографическим мониторингом, ЭЭГ- и ТКДГ-мониторингом. При планировании формирования широкопросветного экстра-интракраниального анастомоза НСА-М2 сегмент СМА (пациенты с аневризмами ВСА и СМА) выполняли дуплексное сканирование брахиоцефальных артерий и ЛА (с целью оценки выраженности атеросклеротических изменений), пробу Аллена (с целью оценки степени компенсации кровообращения в кисти при возможном выключении из кровотока лучевой артерии для ее использования в качестве шунта).

Методики операций при «сложных» аневризмах передних отделов АКБМ

У 9 пациентов с аневризмами ВСА сформировано 9 широкопросветных экстра-интракраниальных анастомозов НСА-М2-сегмент СМА. После интраоперационного подтверждения проходимости анастомоза несущую аневризму ВСА выключили из кровотока у 8 пациентов (у 1 пациента интраоперационно был зафиксирован тромбоз шунта). У 2 пациентов с аневризмами СМА были выполнены следующие вмешательства: у 1- были сформированы широкопросветный экстра-интракраниальный анастомоз НСА-М2-сегмент СМА и анастомоз in situ между М2-сегментами СМА с треппингом аневризмы, у 1- резекция аневризмы с реанастомозированием между М1 и М3-сегментами СМА. У 1 пациента с аневризмой ПСА-ПМА был сформирован анастомоз in situ между А3-сегментами ПМА с резекцией аневризмы и у 1 пациента с аневризмой каллезомаргинальной артерии – реимплантация несущей артерии в перикаллезную артерию с резекцией аневризмы.

Методы оценки результатов хирургического лечения с применением реваскуляризирующих вмешательств пациентов со «сложными» аневризмами передних отделов АКБМ

Проходимость анастомозов у всех пациентов проверяли интраоперационно с помощью контактной доплерографии, кроме того использовали ДСА (у 1 пациента) и флюоресцентную ангиографию (у 1 пациента). В послеоперационном периоде проходимость анастомозов и радикальность выключения из кровотока аневризм оценивали при помощи ДСА и/или КТ-ангиографии. Эффективность заместительного кровотока по анастомозу оценивали с помощью мониторинга неврологического статуса и методик нейровизуализации (МРТ, КТ и КТ-перфузии головного мозга). Объемный кровоток по экстра-интракраниальным анастомозам оценивали при помощи дуплексного сканирования шунтов, а их гемодинамическую значимость оценивали при помощи селективной ДСА. Функциональные исходы после проведенного хирургического лечения оценивали по шкале исходов Глазго на момент выписки из стационара.

Общая характеристика клинических наблюдений и методов обследования при сочетании интракраниальных аневризм и атеросклеротического поражения шейного отдела ВСА

За период с 01.01.2009 по 01.02.2014 в отделении неотложной нейрохирургии Научно-исследовательского института скорой помощи им. Н.В.Склифосовского были оперированы 621 пациент с окклюзионно-стенотическими заболеваниями брахиоцефальных артерий. За тот же период времени в нашей клинике было пролечено 1085 пациентов с интракраниальными аневризмами. Из этих пациентов мы выявили 14 пациентов с сочетанием окклюзионно-стенотического поражения шейного отдела ВСА и интракраниальных аневризм. Таким образом, частота выявления интракраниальных аневризм у пациентов с окклюзионно-стенотическими поражениями брахиоцефальных артерий составила 2,3%, а частота выявления окклюзионно-стенотического поражения шейного отдела ВСА у пациентов с аневризмами – 1,3%.

Среди указанных пациентов мужчин было 12, женщин - 2. Возраст больных колебался от 46 до 76 лет (в среднем составляя 63,8 лет). Всего у 14 пациентов выявили 15 аневризм: у 7 (50%) больных была выявлена аневризма бифуркации СМА (у одного пациента были зеркальные аневризмы М1 сегментов обеих СМА), у 4 (28,6%) – аневризма ПСА, у 3 (21,4%) - аневризма ВСА. Размеры аневризм колебались от 4 до 25мм, преобладали аневризмы размером около 5мм. Из 14 больных изолированные стенозы шейного отдела ВСА были выявлены у 10 больных (71,4%), изолированные окклюзии прецеребрального отдела ВСА – у 2 (14,3%). У двух пациентов (14,3%) окклюзии ВСА

сочетались со стенозами контрлатеральной ВСА (70 и 90%). Средняя степень стеноза (без учета окклюзий) составила 73,3% по ECST.

Всем больным при поступлении проводили клиническое обследование по органам и системам, неврологический осмотр. Инструментальное обследование пациентов с симптомным окклюзионно-стенотическим поражением ВСА включало: дуплексное (триплексное) сканирование брахиоцефальных артерий (с целью оценки степени стеноза, морфологических характеристик атеросклеротической бляшки), КТ-ангиография или дигитальная субтракционная ангиография брахиоцефальных артерий (с целью дифференциальной диагностики между критическим стенозом и окклюзией ВСА, а также для уточнения протяженности пролонгированных стенозов и уточнения конфигурации сопутствующих извитостей ВСА), МРТ головного мозга (с целью уточнения наличия, локализации, размеров и давности постишемических изменений), МР-ангиографию головного мозга (с целью выявления асимптомной интракраниальной сосудистой патологии). Таким образом, у пациентов с симптомным атеросклеротическим поражением экстракраниальных отделов ВСА интракраниальные аневризмы выявляли при МР-ангиографии или дигитальной субтракционной ангиографии.

Инструментальное обследование пациентов с симптомными интракраниальными аневризмами включало: КТ головного мозга (с целью выявления/исключения признаков САК), дигитальную субтракционную ангиографию (с целью уточнения локализации, формы, размеров, других анатомических характеристик аневризм). В случае выявления при ангиографии асимптомного окклюзионно-стенотического поражения ВСА дополнительно выполняли прицельную ангиографию ОСА, НСА и шейного отдела ВСА во фронтальной и боковой проекциях для уточнения степени стеноза, длины бляшки, ровности ее контуров. Пациентам с выявленным при ангиографии асимптомным стенозом шейного отдела ВСА выполняли дуплексное (триплексное) сканирование брахиоцефальных артерий. Целью исследования было уточнение морфологических характеристик бляшки (гетерогенность структуры, четкость покрышки, ровность контуров, длина бляшки). При оценке степени стеноза ВСА использовали методику ECST.

РЕЗУЛЬТАТЫ ИССЛЕДОВАНИЙ

Реваскуляризирующие вмешательства в хирургии «сложных» аневризм передних отделов АКБМ

Результаты анатомического исследования

В анатомическом исследовании мы отработали методику формирования широкопросветного анастомоза между НСА и М2-сегментом СМА с использованием ЛА, являющуюся базовым реваскуляризирующим вмешательством при «сложных» аневризмах ВСА.

Методика формирования анастомоза отработана на нативных трупях. Формирование анастомоза разделили на этапы: доступ к ЛА и ее забор, доступ к НСА, доступ к М2-сегменту СМА, формирование анастомоза между ЛА и височным стволом М2-СМА, создание преаурикулярного подкожного тоннеля и проведение через него ЛА в коллотомную рану, формирование анастомоза между ЛА и НСА (рис.1).

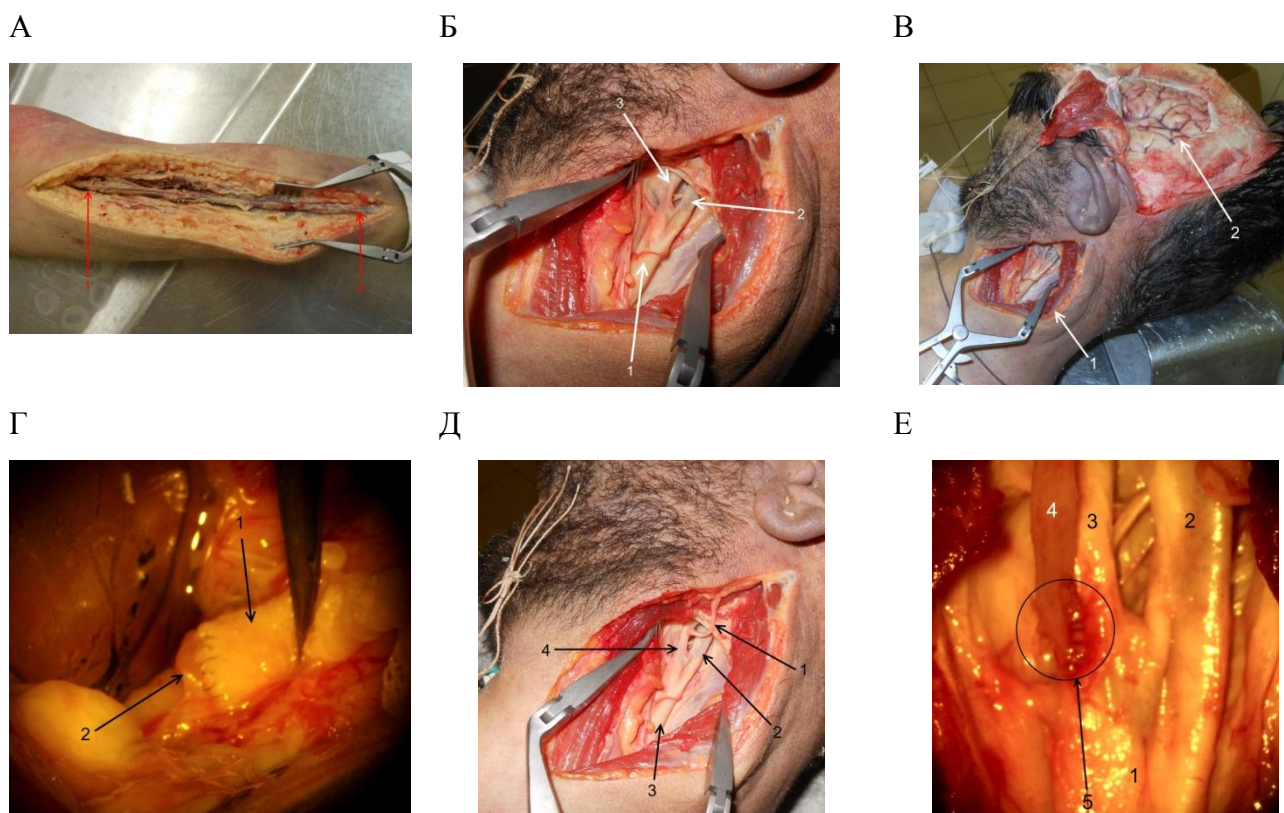


Рисунок 1. Этапы формирования широкопросветного экстра-интракраниального анастомоза между НСА и М2-СМА с использованием ЛА.

- А- выделение ЛА: 1 – проксимальный отдел ЛА, 2 – дистальный отдел ЛА; Б- доступ к НСА: 1 – ОСА, 2 – ВСА, 3 – НСА; В- общий вид коллотомной и краниотомной ран
1 – коллотомия, 2 – краниотомия; Г- анастомоз между М2-СМА и ЛА: 1- ЛА, 2- М2-СМА; Д- ЛА выведена через преаурикулярный тоннель в коллотомную рану: 1-ЛА, 2-ВСА, 3-ОСА, 4- НСА; Е- анастомоз между ЛА и НСА: 1 – ОСА; 2 – ВСА; 3 – НСА; 4 – ЛА; 5 - анастомоз.

Данную методику отработали на 2 трупах с обеих сторон, таким образом выполнили формирование 4 широкопросветных экстра-интракраниальных анастомозов. Все 4 анастомоза были проходимы.

Методики формирования интра-интракраниальных анастомозов между ветвями СМА и ПМА отработали на 5 блок-препаратах «мозг – основание черепа – шейный отдел позвоночника».

На ветвях СМА нами отработаны методики формирования следующих типов анастомозов: реанастомозирование («конец в конец»), реимплантация («конец в бок») и анастомоз in situ («бок в бок») (рис. 2, 3,4)

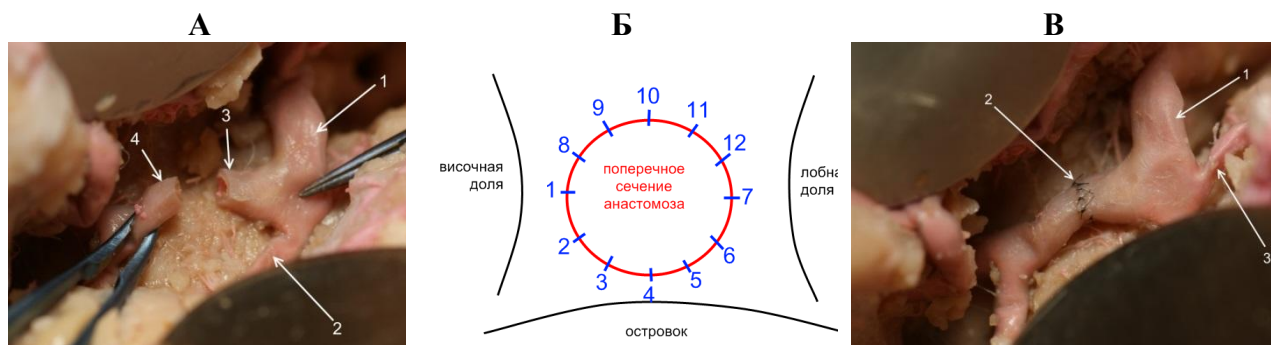


Рисунок 2. Методика реанастомозирования М2-М2-сегмента СМА

А- Иссечен участок височного ствола М2-сегмента левой СМА:

1 – М1-сегмент СМА, 2 – лобный ствол М2-сегмента СМА, 3 – проксимальный конец височного ствола М2-сегмента СМА, 4 – дистальный конец височного ствола М2-сегмента СМА; Б- Схема последовательности наложения швов при формировании анастомоза (цифрами указана последовательность наложения швов); В- Законченный анастомоз: 1 – М1-сегмент СМА, 2 – анастомоз височного ствола М2-сегмента СМА, 3 – ранняя лобная ветвь СМА.

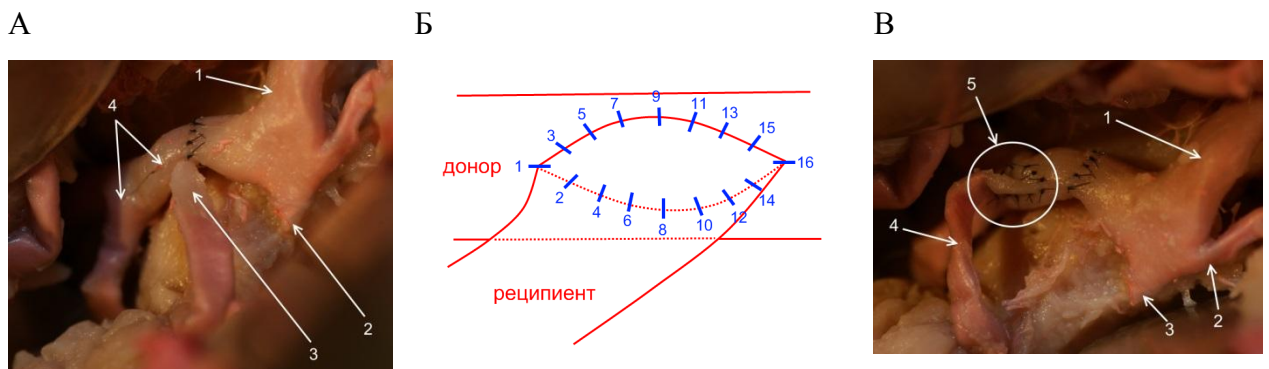


Рисунок 3. Методика реимплантации М2-М2-сегмента СМА

А- Артерия-реципиент отсечена от устья, выполнена артериотомия артерии-донора: 1 – М1-сегмент СМА, 2 – устье лобного ствола М2-сегмента СМА, 3 – отсеченный лобный ствол М2-сегмента СМА (артерия-реципиент), 4 – артериотомия височного ствола М2-сегмента СМА (артерии-донора); Б- Схема последовательности наложения швов при формировании анастомоза (цифрами указана последовательность наложения швов); В- Законченный анастомоз: 1 – М1-сегмент СМА, 2 – ранняя лобная ветвь СМА, 3 – устье лобного ствола М2-сегмента СМА, 4 – артерия-реципиент, 5 - анастомоз.

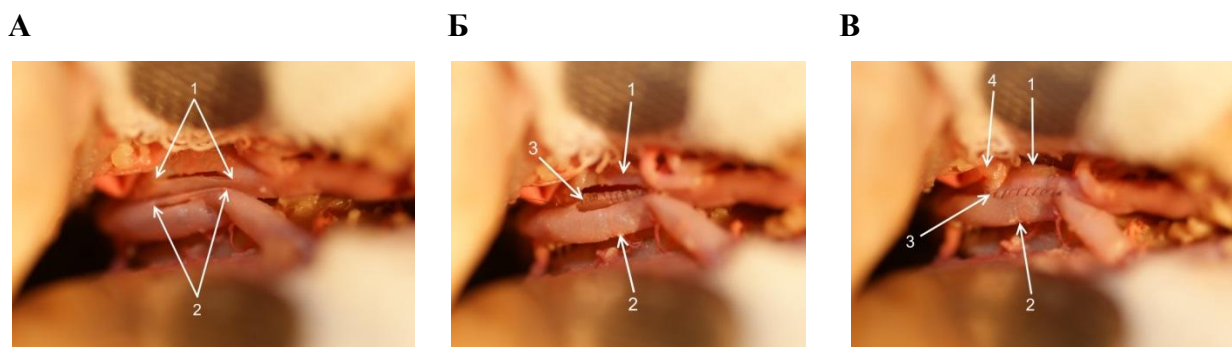


Рисунок 4. Методика анастомоза in situ между M2-M2-сегментами СМА

А- Выполнены артериотомии обеих артерий:

1 – артериотомия височного ствола, 2 – артериотомия лобного ствола; Б- Ушита задняя стенка анастомоза: 1 – височный ствол M2-сегмента СМА, 2 – лобный ствол M2-сегмента СМА, 3 – задняя стенка анастомоза; В- Законченный анастомоз:

1 – височный ствол M2-сегмента СМА, 2 – лобный ствол M2-сегмента СМА, 3 – линия анастомоза, 4 – височная ветвь M3-сегмента СМА, подтянутая вперед за счет ушивания передней стенки анастомоза.

На ветвях ПМА отработана методика только анастомоза in situ между А3-сегментами, так как этот анастомоз является базовым при реваскуляризирующих вмешательствах у пациентов со «сложными» аневризмами ПМА-ПСА (рис.5)

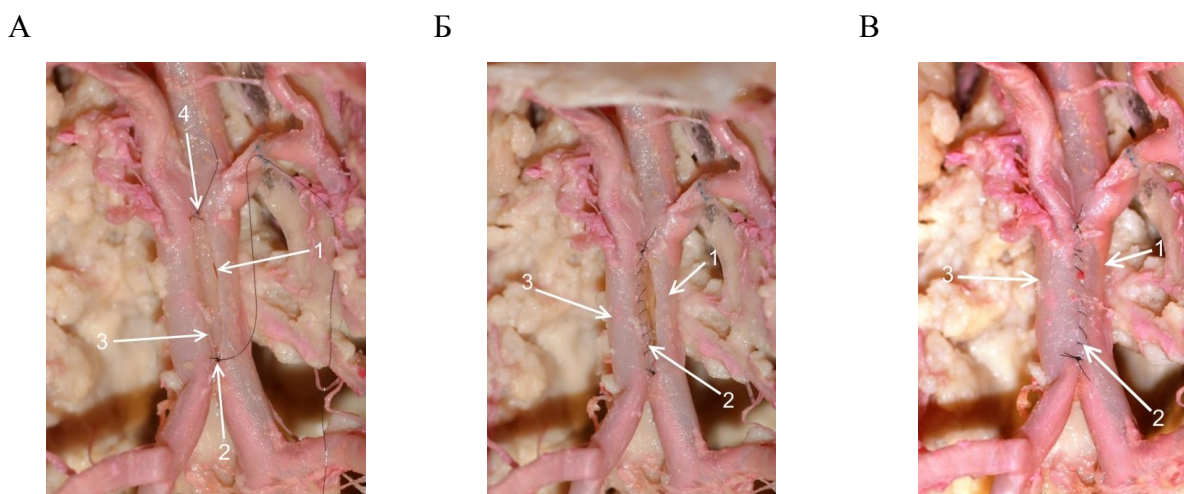


Рисунок 5. Методика анастомоза in situ между А3-сегментами ПМА.

А - Выполнены артериотомические разрезы, наложены швы-аппроксиматоры:

1 – артериотомия А3-сегмента правой ПМА, 2 – шов-аппроксиматор №2, 3 – артериотомия А3-сегмента левой ПМА, 4 – шов-аппроксиматор №1; Б – ушита задняя стенка анастомоза: 1 – А3-сегмент правой ПМА, 2 – задняя стенка анастомоза, 3 - А3-сегмент левой ПМА; В – ушита передняя стенка анастомоза: 1 – А3-сегмент правой ПМА; 2 – передняя стенка анастомоза; 3 – А3-сегмент левой ПМА.

Общее количество выполненных анастомозов составило 35 (реанастомозирование M2-M2 СМА – 10, реимплантация M2-M2 СМА – 10, анастомоз in situ M2-M2 СМА – 10, анастомоз in situ А3-А3 ПМА – 5). По результатам проверки все 35 анастомозов были проходимы.

Результаты клинического исследования

При выборе типа вмешательства у пациентов со «сложными» аневризмами ВСА руководствовались следующим алгоритмом (рис.6)

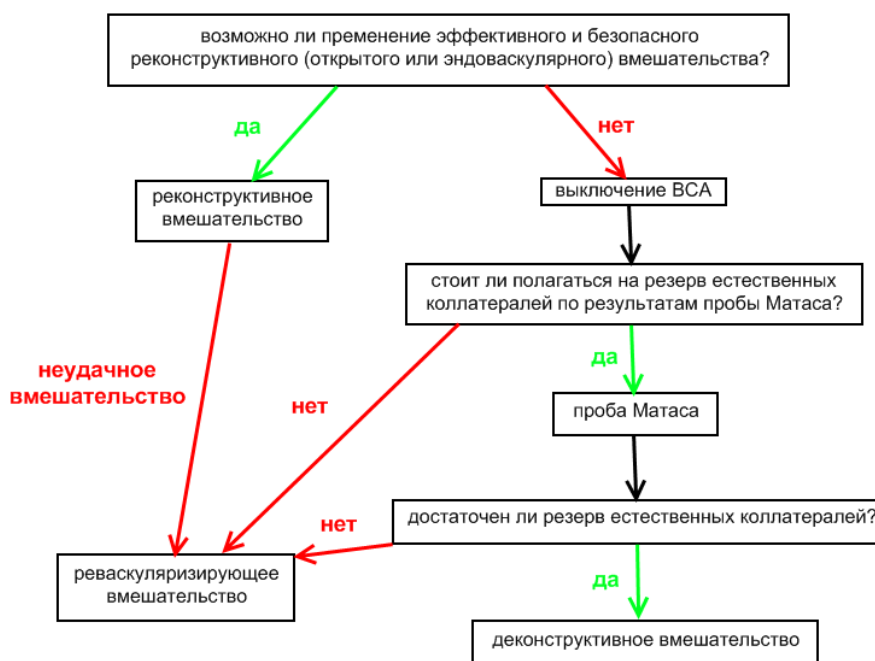


Рисунок 6. Алгоритм выбора типа хирургического вмешательства

На основании указанного алгоритма 9 пациентам со «сложными» аневризмами ВСА был сформирован широкопросветный экстра-интракраниальный анастомоз между ВСА и М2-сегментом СМА с использованием ЛА (табл. 1).

Таблица 1

Краткие характеристики пациентов, локализация и критерии «сложности» аневризм, типы выключения аневризм из кровотока при «сложных» аневризмах ВСА.

№ п/п	п о л	Воз- раст	Локализация аневризмы	Размеры аневризмы, мм.	Критерии «сложности» аневризмы	Тип выключения из кровотока аневризмы
1	2	3	4	5	6	7
1	Ж	37	офтальмический сегмент левой ВСА	27x28x25	локализация, ширина шейки 6мм	тромбоз ВСА*
2	Ж	47	кавернозный отдел правой ВСА	35x30x25	локализация	проксимальная перевязка шейного отдела ВСА

1	2	3	4	5	6	7
3	Ж	45	бифуркация правой ВСА	32x21x22	ПМА и СМА исходят из купола аневризмы	проксимальная перевязка шейного отдела ВСА
4	Ж	51	кавернозный отдел правой ВСА	27x21x30	локализация	проксимальная перевязка шейного отдела ВСА
5	Ж	43	кавернозный отдел левой ВСА	21x24x26	локализация	проксимальная перевязка шейного отдела ВСА + клипирование офтальмического сегмента ВСА
6	Ж	52	кавернозный + клиноидный отдел правой ВСА	36x29x22	локализация	не выполнен**
7	Ж	58	кавернозный + клиноидный отделы правой и левой ВСА	38x35x38	локализация	проксимальная перевязка шейного отдела ВСА
8	Ж	63	клиноидный отдел правой ВСА	25x28x25	локализация	проксимальная перевязка шейного отдела ВСА
9	Ж	63	офтальмический сегмент левой ВСА	21x16x22	локализация, ширина шейки 8мм	проксимальная перевязка шейного отдела ВСА

Примечания: * - тромбоз ВСА был зафиксирован интраоперационно при клипировании аневризмы; ** - от выключения из кровотока несущей аневризму ВСА отказались по причине интраоперационного тромбоза экстра-интракраниального анастомоза.

Двум пациентам выполнили реваскуляризирующее вмешательство после неудачных попыток выполнения реконструктивного вмешательства: у пациента №1 клипирование аневризмы офтальмического сегмента ВСА осложнилось развитием интраоперационного тромбоза ВСА (реваскуляризирующее вмешательство выполнено в экстренном порядке), у пациента №7 реваскуляризирующее вмешательство выполнено в срочном порядке после неудачной попытки стентирования ГА кавернозного отдела ВСА. У 7 пациентов реваскуляризирующее вмешательство выполнено в плановом порядке. У 8 пациентов реваскуляризирующее вмешательство выполнено в полном объеме (формирование анастомоза + выключение из кровотока несущую аневризму ВСА). У пациента №6 был зафиксирован интраоперационный тромбоз шунта, неоднократные попытки ревизии шунта были безуспешны, от выключения из кровотока ВСА мы

отказались (пациента в удовлетворительном состоянии выписали с рекомендацией плановой госпитализации для эндоваскулярного лечения), из анализа результатов данного пациента исключили.

Результаты применения комбинированных вмешательств с формированием широкопросветного экстра-интракраниального анастомоза мы оценивали по следующим параметрам:

- проходимость шунта;
- гемодинамическая значимость анастомоза;
- степень выключения аневризмы из кровотока;
- осложнения, повлиявшие на общий исход, и исход хирургического лечения.

Проходимость шунта в послеоперационном периоде оценивали по результатам дуплексного сканирования шунта, а также ангиографии (ДСА и/или КТ-ангиографии). У пациента №3 был зафиксирован тромбоз шунта в 1-е сутки послеоперационного периода с развитием полушарной ишемии головного мозга. У пациента №2 тромбоз шунта был зафиксирован по данным дуплексного сканирования на 7-е сутки после операции, клиническими и инструментальными признаками ишемии головного мозга он не сопровождался, при ДСА, выполненной на 11-е сутки после операции, выявлено полноценное заполнение СМА через внутричерепные коллатерали. Таким образом, частота тромбоза шунта составила 25%, однако только в одном клиническом наблюдении (12,5%) тромбоз стал причиной развития ишемии головного мозга. Объемная скорость кровотока по шунтам по данным дуплексного сканирования варьировала от 100 до 280 мл/мин.

Гемодинамическую значимость анастомоза определяли по обширности сосудистого бассейна, кровоснабжаемого через шунт. Данный параметр анастомоза оценивали по результатам дигитальной субтракционной ангиографии при селективном контрастировании ипсилатерального каротидного бассейна, также оценивали функционирование естественных внутричерепных перетоков (ПСА, ЗСА) при контрастировании других бассейнов (контралатеральный каротидный, вертеробазиллярный). Гемодинамическую значимость с помощью дигитальной субтракционной ангиографии оценили у 5 пациентов с функционирующим анастомозом. У 1 пациента гемодинамическая значимость анастомоза была максимально высокой (с заполнением всего бассейна СМА, супраклиноидного отдела ВСА и ипсилатеральной ПМА) (рис. 7А). У 2 пациентов гемодинамическая значимость анастомоза была высокой (с заполнением обоих стволов М2-сегмента СМА), при этом М1-сегмент СМА, супраклиноидный отдел ВСА и ПМА заполнялись через естественные внутричерепные

перетоки (рис. 7Б). У 2 пациентов гемодинамическая значимость анастомозов была умеренной, при этом через шунт контрастировался преимущественно бассейн височного ствола М2-сегмента СМА, а ПМА, супраклиноидный отдел ВСА, М1-сегмент СМА и лобный ствол СМА заполнялись через естественные внутричерепные перетоки (рис. 7В)

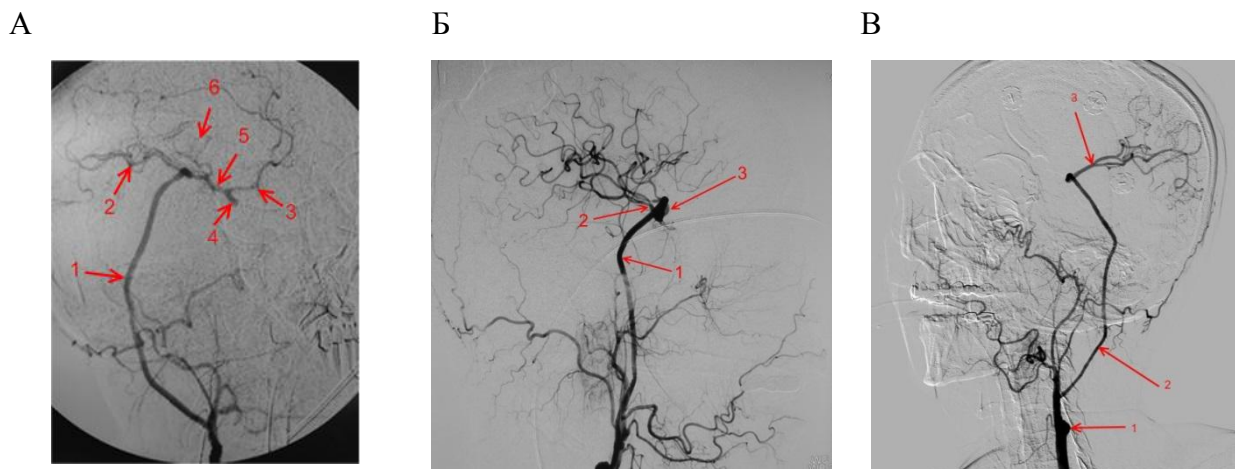


Рисунок 7. Анастомозы различной гемодинамической значимости по данным ДСА
А- ангиограмма пациентки №7 после операции, боковая проекция: 1 – шунт, 2 – височный ствол М2-сегмента СМА, 3 – ПМА, 4 – супраклиноидный отдел ВСА, 5 – М1-сегмент СМА, 6 – лобный ствол М2-сегмента СМА; Б- ангиограммы пациентки №4 после операции, боковая проекция: 1 – шунт, 2 – височный ствол М2-сегмента СМА, 3 – лобный ствол М2-сегмента СМА; В- ангиограммы пациентки №5 после операции, боковая проекция: 1 – устье ВСА; 2 – шунт; 3 -височный ствол М2-сегмента СМА.

У 1 пациента с тромбозом шунта, произошедшим на 7-е сутки после операции, ДСА выполнили на 11-е сутки после операции, при этом выявили, что бассейны ипсилатеральных СМА и ПМА полноценно заполняются через ЗСА и ПСА, что объяснило отсутствие клинических и инструментальных признаков ишемии в соответствующем полушарии головного мозга. Учитывая факт работы анастомоза в течение 7 суток после операции, мы предположили, что в течение этого срока постепенно увеличивалась пропускная способность естественных внутричерепных перетоков до того момента, когда гемодинамическая значимость анастомоза стала минимальной, что и обусловило его тромбоз.

Оценка степени исключения аневризмы из кровотока производилась по результатам КТ головного мозга и ангиографии (ДСА и/или КТ-ангиографии). При КТ головного мозга, выполненной в 1-е сутки после операции, у всех пациенток были выявлены признаки тромбоза аневризмы. По данным ангиографии ни в одном из клинических наблюдений мы не выявили признаков ретроградного заполнения аневризмы, сделав вывод о тотальном выключении аневризмы из кровотока во всех наблюдениях.

При анализе осложнений учитывались только те осложнения хирургического лечения, которые повлияли на его исход (табл. 2).

Таблица 2

Осложнения и исход применения комбинированных хирургических вмешательств у пациентов со «сложными» аневризмами ВСА

№ п/п	Возраст	Локализация аневризмы	Тип течения заболевания	Осложнения хирургического лечения	ШИГ
1	37	офтальмический сегмент левой ВСА	апоплектиформный + эмболический	нет	1
2	47	кавернозный отдел правой ВСА	псевдотуморозный	ТЭЛА	5
3	45	бифуркация правой ВСА	апоплектиформный + псевдотуморозный	полушарный ишемический инсульт	5
4	51	кавернозный отдел правой ВСА	псевдотуморозный	нет	1
5	43	кавернозный отдел левой ВСА	псевдотуморозный	нет	1
6	58	множественные аневризмы, кавернозный + клиноидный отделы правой и левой ВСА	псевдотуморозный (клинически более выраженный справа)	нет	1
7	63	клиноидный отдел правой ВСА	псевдотуморозный	Геморрагическое пропитывание в зоне дистального анастомоза	3
8	63	офтальмический сегмент левой ВСА	апоплектиформный	Полиорганная недостаточность	5

Мы выполнили анализ результатов применения комбинированных хирургических вмешательств в 2 клинических наблюдениях со «сложными» аневризмами СМА и в 2 наблюдениях со «сложными» аневризмами ПМА-ПСА (таблица 3).

Таблица 3

Данные пациентов (пол, возраст), характеристики аневризм и тип реваскуляризирующего вмешательства у пациентов со «сложными» аневризмами СМА и ПМА-ПСА

№ п/п	пол	Возраст	Локализация аневризмы	Критерии «сложности» аневризмы	Тип реваскуляризирующего вмешательства
1	2	3	4	5	6
1	М	15	М1 сегмент правой СМА	Широкая шейка, отхождение М2-сегмента от купола аневризмы	широкопросветный НСА-М2-СМА + in situ М2-М2-СМА, треппинг аневризмы
2	М	63	М1-М2 сегменты левой СМА	Гигантские размеры, отхождение всех ветвей М3-сегмента от купола	реанастомозирование М1-М3 СМА, иссечение аневризмы

1	2	3	4	5	6
3	М	63	Левая ПМА-ПСА	Гигантские размеры (40*52*50)	in situ А3-А3 ПМА, иссечение аневризмы
4	М	42	Правая каллезомаргинальная артерия	Широкая шейка	реимплантация каллезомаргинальной в перикаллезную артерию, иссечение аневризмы

У пациентов №№ 1,2,3 решение о комбинированном характере вмешательства мы принимали на дооперационном этапе, у пациента №4 – интраоперационно после неудачных попыток клипирования аневризмы. У пациента №1 со «сложной» аневризмой М1-сегмента правой СМА мы применили комбинацию широкопросветного экстра-интракраниального анастомоза между НСА и височным стволом М2-сегмента СМА и анастомоза in situ между двумя лобными стволами М2-сегмента СМА, а аневризму выключили из кровотока путем треппинга. При этом решение о формировании экстра-интракраниального анастомоза мы приняли на дооперационном этапе, а необходимость дополнить реваскуляризирующий компонент операции интра-интракраниальным анастомозом выявили только интраоперационно (рис. 8).

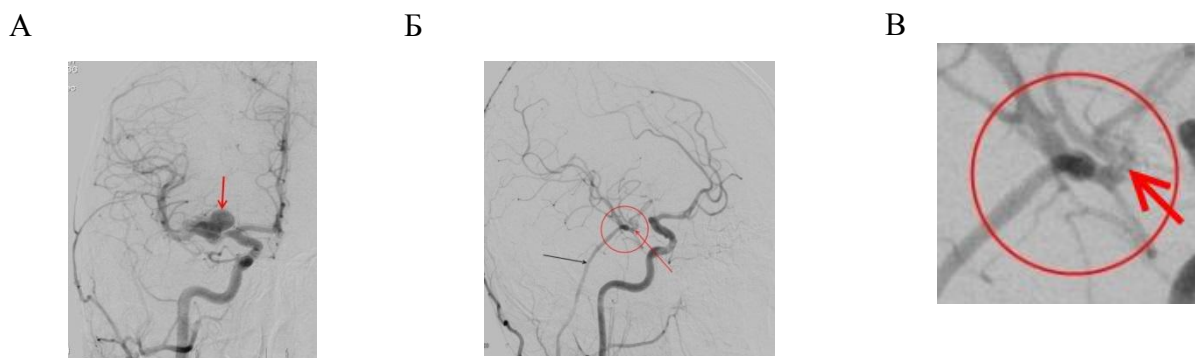


Рисунок 8. Реваскуляризирующее вмешательство (экстра-интракраниальный анастомоз НСА-М2-сегмент СМА с использованием ЛА + анастомоз in situ М2-М2-СМА) у пациента со «сложной» аневризмой М1-сегмента СМА

А- дооперационная ангиограмма (аневризма указана стрелкой); Б- послеоперационная ангиограмма (черной стрелкой указан экстра-интракраниальный шунт, красной стрелкой указан анастомоз in situ). В- фрагмент послеоперационной ангиограммы (анастомоз in situ указан стрелкой).

Во всех 4 клинических наблюдениях аневризмы были надежно выключены из кровотока путем треппинга, дополненного в 3 наблюдениях иссечением аневризм. Заместительная реваскуляризация бассейна несущей аневризму артерии была выполнена во всех 4 клинических наблюдениях. В одном наблюдении (пациент №2) на 2-е сутки после операции был зафиксирован тромбоз анастомоза, произошедший, наиболее вероятно, из-за невысокой пропускной способности артерии реципиента. Однако, тромбоз анастомоза в данном клиническом наблюдении не повлиял на исход хирургического лечения по причине своей небольшой гемодинамической значимости. Осложнения и

исходы хирургического лечения пациентов со «сложными» аневризмами СМА и ПМА-ПСА представлены в таблице 4.

Таблица 4.

Типы анастомозов, их проходимость, осложнения и исходы хирургического лечения у пациентов со «сложными» аневризмами СМА и ПМА-ПСА

№ п/п	Локализация аневризмы	Тип анастомоза	Прочодимость анастомоза	Осложнения	ШИГ
1	М1 сегмент правой СМА	широкопросветный НСА-М2-СМА + in situ М2-М2-СМА	проходим проходим	нет	1
2	М1-М2 сегменты левой СМА	реанастомозирование М1-М3 СМА	тромбоз на 2-е сутки	нет	3*
3	Левая ПМА-ПСА	in situ А3-А3 ПМА	проходим	диэнцефальный синдром	5
4	Правая КМА	реимплантация Кма в ПкА	проходим	нет	1

Примечание: * - у пациента №2. исход хирургического лечения 3 балла по ШИГ обусловлен дооперационным грубым неврологическим дефицитом.

Летальный исход в клиническом наблюдении с ГА левой ПМА-ПСА был обусловлен острым диэнцефальным синдромом, пусковым фактором для которого, наиболее вероятно, послужила травматизация диэнцефальных перфорирующих артерий во время выделения и иссечения аневризмы.

При обобщении исходов реваскуляризирующих вмешательств при всех локализациях аневризм (ВСА – 8 наблюдений, СМА – 2 и ПМА-ПСА – 2 наблюдения) благоприятными исходы (ШИГ 1 и 2) были в 6 наблюдениях (50%), инвалидизация (ШИГ 3) - в 1 наблюдении (8,3%), летальный исход зафиксирован в 4 наблюдениях (33,3%). При анализе летальности обращает на себя внимание факт, что в 3 наблюдениях (75% от всех летальных исходов) летальный исход не был непосредственно связан с формированием анастомозов, их несостоятельностью или недостаточной пропускной способностью.

Тактика хирургического лечения пациентов при сочетании интракраниальных аневризм и окклюзионно-стенотических поражений шейного отдела ВСА

Проведен анализ результатов хирургического лечения 13 из 14 пациентов с сочетанием интракраниальных аневризм и окклюзионно-стенотических поражений шейного отдела ВСА, один пациент (№11) отказался от хирургического лечения.

У одного пациента с ГА офтальмического сегмента правой ВСА факт наличия атеросклеротического стенотического поражения шейного отдела правой ВСА был выявлен во время операции клипирования аневризмы в результате деструкции атеросклеротической бляшки при временном пережатии ВСА, приведшей к тромбозу правой ВСА. Данному пациенту мы выполнили экстренную КЭЭ.

Остальным 12 пациентам были выполнены следующие виды хирургических вмешательств: у 4 пациентов были выполнены симультанные вмешательства (у 3 больных одновременно выполнили клипирование АА и КЭЭ, у 1 больного – клипирование АА и обходное шунтирование с наложением ЭИКМА). У 7 больных выполнили клипирование АА, у 2 из них вторым этапом выполнили КЭЭ (через 16 суток и 142 суток после первого этапа – клипирования АА). У пациента с симптомным стенозом 90% правой ВСА и инфундибулярным расширением (3 мм) устья правой ЗСА мы выполнили КЭЭ.

При формулировании показаний к клипированию аневризм учитывались симптомность аневризм, их размеры, форма и локализация. В итоге хирургическое выключение аневризм из кровотока было показано 12 пациентам.

Показанием для выполнения КЭЭ у пациентов являлось наличие «симптомного» стеноза ВСА более 65% или «асимптомного» стеноза – более 70%. Кроме того, принимали во внимание структуру атеросклеротической бляшки. Показанием для наложения ЭИКМА было наличие «симптомной» окклюзии ВСА.

Симультанные вмешательства мы выполнили 4 пациентам. Решение о симультанном характере вмешательства принимали на основании высокого риска разрыва аневризм, а также высокого риска ишемического инсульта в бассейне окклюзионно-стенотического поражения (табл. 5).

Таблица 5

Обоснование высокого риска ишемического инсульта у пациентов, оперированных симультанно

№ (п/п)	Возраст	пол	Обоснование высокого риска ИИ
1	62	м	«симптомный» характер окклюзии ВСА, сочетание окклюзии со стенозом 70% контрлатеральной ВСА
2	74	ж	гипоэхогенная структура атеросклеротической бляшки
3	71	м	высокая степень (90%) и «симптомный» характер стеноза ВСА
4	66	м	высокая степень (90%) и «симптомный» характер стеноза ВСА, сочетание стеноза с окклюзией контрлатеральной ВСА

При симультанном хирургическом лечении в первую очередь выполняли клипирование АА, а затем реконструкцию ВСА или ЭИКМА. Длительность симультанных операций в среднем составила 5 часов 50 минут.

Показаниями к этапным хирургическим вмешательствам являлись высокий риск разрыва аневризмы и умеренный риск развития ишемического инсульта. Этапные вмешательства были выполнены 2 пациентам. Первым этапом выполняли клипирование аневризмы, вторым – КЭЭ (через 16 суток и 4 месяца после первого этапа). Еще 1 пациенту (с аневризмой ПСА и «симптомной» окклюзией левой ВСА) было запланировано этапное хирургическое лечение: первым этапом выполнили клипирование аневризмы, от второго этапа хирургического вмешательства пациент отказался.

Клипирование аневризмы в качестве единственного этапа хирургического вмешательства было выполнено 4 пациентам, не имевшим показаний к хирургическому вмешательству по поводу сопутствующего окклюзионно-стенотического поражения шейного отдела ВСА ввиду низкого риска ишемического инсульта (табл. 6)

Таблица 6

Обоснование низкого риска ишемического инсульта у пациентов, которым выполнена изолированное клипирование аневризмы

№ (п/п)	возраст	пол	Обоснование низкого риска ИИ
6	54	м	«асимптомный» характер и малая степень (60%) стеноза ВСА
10	62	м	«асимптомный» характер окклюзии ВСА
12	55	м	малая степень (60%) «симптомного» стеноза ВСА
13	62	ж	«асимптомный» характер и малая степень (60%) стеноза ВСА

Каротидная эндартерэктомия в качестве единственного этапа хирургического лечения была выполнена 1 пациенту. С учетом малого размера аневризмы (3мм), ее формы (инфундибулярное расширение устья ЗСА), а также ее «асимптомного» характера, мы решили воздержаться от хирургического выключения аневризмы из кровотока.

Результаты хирургического лечения пациентов при применении различных типов хирургической тактики суммированы в таблице 7.

Таблица 7

Результаты хирургического лечения у пациентов с сочетанием интракраниальных аневризм и окклюзионно-стенотических поражений шейного отдела ВСА

Исход (ШИГ, баллы)	Симультанные операции (n=5)	Этапные операции (n=2)	Клипирование Аневризмы (n=5)	КЭЭ (n=1)	Всего (n=13)
1	4	2	4	1	11(84,6%)
2	-	-	1	-	1(7,7%)
3	-	-	-	-	-
4	-	-	-	-	-
5	1	-	-	-	1(7,7%)

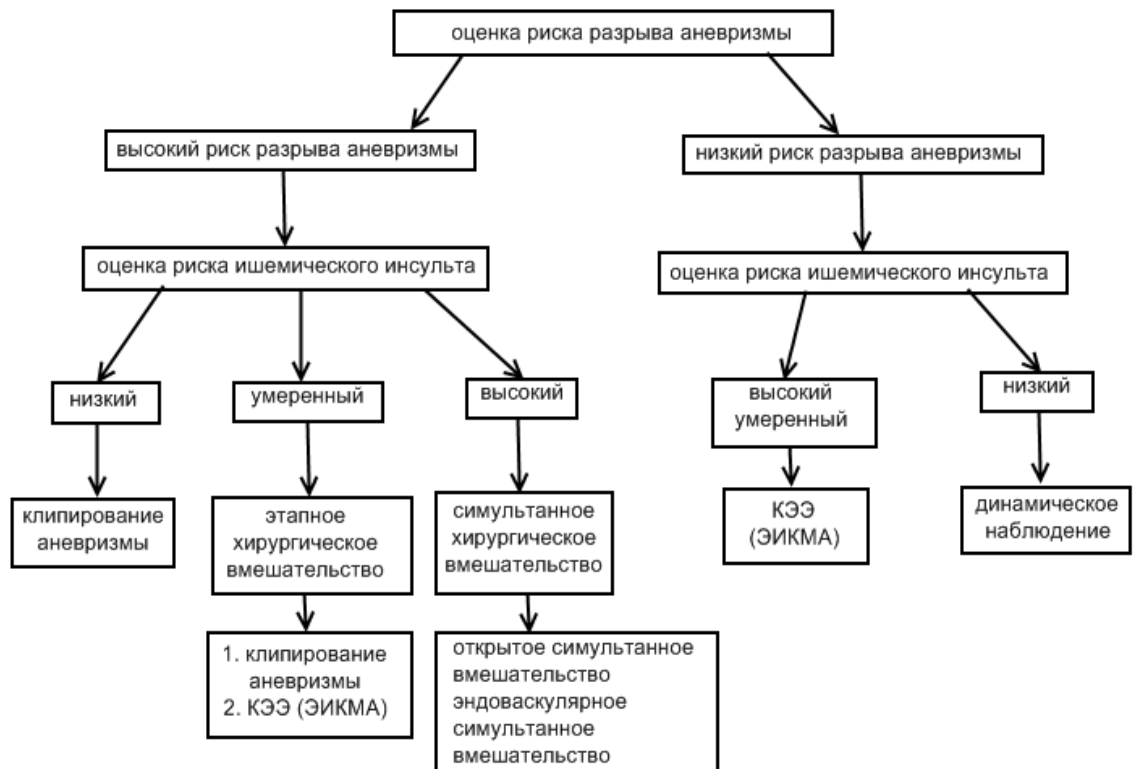
У одного пациента с «симптомным» стенозом левой ВСА 90%, «асимптомной» окклюзией правой ВСА и АА ПСА, с хронической обструктивной болезнью легких, ишемической болезнью сердца, нарушением кровообращения ПА ст. и ожирением Шст., в раннем послеоперационном периоде развилась двусторонняя полисегментарная пневмония, послужившая причиной летального исхода (5 баллов по ШИГ).

У пациента с окклюзией правой ВСА и аневризмой ПСА отмечено нарушение мозгового кровообращения после операции клипирования аневризмы. Причиной ишемического инсульта явилось длительное временное дробное клипирование А1 сегментов обеих передних мозговых артерий (ПМА) при моделировании шейки АА и недостаточность коллатерального кровообращения, обусловленная, вероятно, и наличием окклюзии ВСА. Больной был выписан домой в удовлетворительном состоянии на 46 сутки после поступления (NIHSS 3 балла, модифицированная шкала Рэнкина 1).

Таким образом, на основании анализа результатов хирургического лечения пациентов с сочетанием интракраниальных аневризм и окклюзионно-стенотических поражений ВСА тактика хирургического лечения может быть определена согласно следующему алгоритму (рис 10).

Рисунок 10

Алгоритм
выбора хирургической тактики у пациентов с сочетанием аневризм головного мозга и атеросклеротического поражения шейного отдела ВСА



ВЫВОДЫ

1. Разработана методика экстра-интракраниальной шунтирующей операции между наружной сонной артерией и М2-сегментом средней мозговой артерии с использованием лучевой артерии и методики реанастомозирования, реимплантации и анастомоза *in situ* между ветвями М2-сегментов средней мозговой артерии и анастомоза *in situ* между ветвями А3-сегментов передней мозговой артерии на блок-препаратах.
2. Реваскуляризирующие операции в совокупности с естественными внутричерепными коллатералиями способны эффективно предотвращать развитие ишемии в бассейне выключенной из кровотока несущей аневризму артерии, что подтверждается отсутствием клинических и инструментальных признаков ишемии при оценке неврологического статуса и результатов применения нейровизуализационных методов исследования.
3. По данным селективной ангиографии при максимальной гемодинамической значимости шунт обеспечивает заполнение всего бассейна СМА, ПМА и супраклиноидного отдела ВСА. При умеренной гемодинамической значимости через шунт заполняется только височный ствол СМА. Величина объемного кровотока по шунту по данным ультразвуковых методов исследования колеблется от 100 до 280 мл/мин.
4. Выполнение реваскуляризирующего вмешательства у пациентов со «сложными» аневризмами передних отделов АКБМ показано при невозможности выполнения или высоком риске ишемических осложнений реконструктивного (открытого или эндоваскулярного) вмешательства, обусловленных анатомическими особенностями аневризмы.
5. У пациентов с сочетанием интракраниальных аневризм и окклюзионно-стенотического поражения шейного отдела внутренней сонной артерии при выборе симультанной или этапной хирургической тактики следует учитывать риск разрыва аневризмы, обусловленный ее анатомическими особенностями, и риск развития ишемического инсульта на основании симптомности, степени стеноза внутренней сонной артерии и структуры атеросклеротической бляшки.

РЕКОМЕНДАЦИИ В ПРАКТИКУ

6. При планировании хирургического вмешательства у пациентов со «сложными» аневризмами ВСА и СМА следует быть готовым к формированию широкопросветного

экстра-интракраниального анастомоза между НСА и М2-сегментом СМА, а при «сложных» аневризмах ПМА-ПСА следует быть готовым к формированию интра-интракраниального анастомоза между А3-сегментами ПМА.

7. Формирование широкопросветного экстра-интракраниального анастомоза состоит из нескольких этапов: доступ к лучевой артерии и ее забор, формирование дистального анастомоза между шунтом и М2-сегментом средней мозговой артерии, формирование подкожного преаурикулярного тоннеля и проведение через него шунта, формирование проксимального анастомоза между шунтом и наружной сонной артерии, исключение из кровотока несущей аневризму артерии. Следование описанной методике формирования анастомоза и осведомленность о возможных технических ошибках поможет снизить риск несостоятельности анастомоза.
8. Пациентам с высоким риском разрыва аневризмы и высоким риском развития ишемического инсульта показано выполнение симультанного открытого или эндоваскулярного хирургического вмешательства. Пациентам с высоким риском разрыва аневризмы и умеренным риском ишемического инсульта показано первым этапом выполнение клипирования аневризмы, а выполнение ревааскуляризирующего этапа хирургического вмешательства показано в отсроченном порядке. Пациентам с низким риском разрыва аневризмы и высоким или умеренным риском ишемического инсульта может быть безопасно выполнено изолированное ревааскуляризирующее хирургическое вмешательство.

Список опубликованных работ по теме диссертации

1. **Успешное наложение экстренного широкопросветного экстра-интракраниального анастомоза у больной с гигантской аневризмой офтальмического сегмента внутренней сонной артерии / В.В.Крылов, *О.Ю. Нахабин*, В.А. Лукьянчиков, Н.А. Полунина, Н.С. Куксова, Е.В. Григорьева, Л.Т. Хамидова // Российский нейрохирургический журнал им. А.Л. Поленова. – 2011. - №4. – С. 44 - 51.**
2. **Методика наложения широкопросветного экстра-интракраниального анастомоза при гигантских аневризмах внутренней сонной артерии / *О.Ю. Нахабин*, Н.А. Полунина, В.А. Лукьянчиков, В.В. Крылов // Нейрохирургия.-2012.-№4.-С.57-65.**
3. **Наложение широкопросветного экстра-интракраниального анастомоза у больной с гигантской аневризмой кавернозного отдела правой внутренней сонной артерии / В.В. Крылов, *О.Ю. Нахабин*, Н.А. Полунина, В.А. Лукьянчиков, Н.С. Куксова, Е.В. Григорьева, Л.Т. Хамидова // Журнал вопросы нейрохирургии.-2012.-№5.-С.40-47.**

4. **Первый опыт выполнения широкопросветных экстра-интракраниальных анастомозов для лечения больных с гигантскими аневризмами внутренней сонной артерии / В.В. Крылов, **О.Ю. Нахабин**, Н.А. Полунина, А.Г. Винокуров, В.А. Лукьянчиков, П.Г. Генюв, Н.С. Куксова, Е.В. Григорьева, Л.Т. Хамидова // Российский нейрохирургический журнал.-2012.-Т.IV, спец. вып. : [Поленовские чтения : материалы XI Всерос. науч.-практ. конф. ,Санкт-Петербург, 17-19 апреля].-С.185.**
5. **Профилактика церебральной сосудистой недостаточности с помощью обходного шунтирования головного мозга / **О.Ю. Нахабин**, В.А. Лукьянчиков, Н.А. Полунина, А.А. Мурашко, В.В. Крылов // Сибирский международный нейрохирургический форум: сборник науч. материалов, г. Новосибирск, 18-21 июня 2012г. / под ред. А.Л. Кривошапкина.- Новосибирск: Дизайн науки, 2012.-С.75.**
6. **Revascularization Surgery for Prophylaxis of Cerebrovascular Insufficiency at Patients with Internal Carotid Artery Atherosclerotic Occlusions and Giant Carotid Aneurysms / Viktor Lukianchikov,**Oleg Nakhabin**, Natalia Polunina, Vaan Dalibaldian, Alexey Tokarev,Vladimir Krylov [Виктор Лукьянчиков, Олег Нахабин, Наталья Полунина, Ваан Далибалдян, Алексей Токарев ,Владимир Крылов] // 15th World Congress of Neurosurgery Seoul Korea Coex Convention Center, September 8-13, 2013.- Seoul, 2013.- FA1456.**
7. **Первый опыт выполнения широкопросветных экстра-интракраниальных анастомозов для лечения больных с гигантскими аневризмами внутренней сонной артерии / В.В. Крылов, **О.Ю. Нахабин**, Н.А. Полунина, В.А. Лукьянчиков, А.Г. Винокуров, Н.С. Куксова, Е.В. Григорьева, Л.Т. Хамидова, С.В. Ефременко // Нейрохирургия.-2013.-№2.-С.25-39.**
8. **Успешное выключение из кровотока аневризмы правой каллезомаргинальной артерии с созданием интра-интракраниального анастомоза/ В.В. Крылов, **О.Ю. Нахабин**, А.Г. Винокуров, Н.А. Полунина, В.А. Лукьянчиков // Нейрохирургия.- 2013.- №4.-С.58-63.**
9. **Успешное выключение из кровотока аневризмы правой каллезомаргинальной артерии с созданием интра- интракраниального анастомоза / В.В. Крылов, **О.Ю. Нахабин**, А.Г. Винокуров, Н.А. Полунина, В.А. Лукьянчиков // Российский нейрохирургический журнал.-2013.-Т.V, спец. вып.: [Поленовские чтения : материалы XII Всерос. науч.-практ. конф., г. Санкт-Петербург, 24-27 апреля 2013г.].-С.137.**
10. **Обходное шунтирование в хирургии гигантских и сложных аневризм головного мозга / В.В. Крылов, **О.Ю. Нахабин**, В.А. Лукьянчиков, Н.А. Полунина // Сосудистая нейрохирургия : сб. презентаций образоват. цикла [Тюмень, 16-18 мая 2013 года]. 16 мая 2013 г.- Тюмень, 2013.- С.73-86. - Материал представлен в виде слайдов.**

11. Реваскуляризация головного мозга. Состояние проблемы / В.В. Крылов, **О.Ю. Нахабин**, Н.А. Полунина, В.А. Лукьянчиков, И.В. Сенько, А.С. Токарев // Хирургическая реваскуляризация головного мозга [мастер-класс] : методич. пособие / под рук. В.В. Крылова.- [М.]: Эскулап Академия, 2013.- С.2-10.- Материал представлен в виде слайдов.
12. Применение широкопросветных экстра-интракраниальных анастомозов в хирургическом лечении пациентов с гигантскими и сложными аневризмами передних отделов виллизиева круга / В.В. Крылов, **О.Ю. Нахабин**, В.А. Лукьянчиков, Н.А. Полунина, А.С. Токарев // Хирургическая реваскуляризация головного мозга [мастер-класс] : методич. пособие / под рук. В.В. Крылова; НИИ СП им. Н.В. Склифосовского, отд. неотл. нейрохирургии.- [М.]: Эскулап Академия, 2013.- С.33-42.- Материал представлен в виде слайдов.
13. Операции реваскуляризации головного мозга в сосудистой нейрохирургии / под ред. В.В. Крылова, В.Л. Леменева [В.В. Крылов, В.Г. Дашьян, В.Л. Лемнев, В.А. Лукьянчиков, **О.Ю. Нахабин**, А.С. Токарев, Н.А. Полунина, И.В. Сенько, В.А. Далибалдян, Е.В. Григорьева].- М.:Бином, 2014.-272 с.:ил.
14. **Хирургическое лечение пациентов с сочетанием интракраниальных аневризм и атеросклеротического поражения брахицефальных артерий / В.В. Крылов, В.Л. Лемнев, В.Г. Дашьян, О.В. Далибалдян, В.А. Лукьянчиков, О.Ю. Нахабина, Н.А. Полунина, А.С. Токарев, И.В. Сенько, Л.Т. Хамидова // Российский нейрохирургический журнал им. А.Л. Поленова.- 2014.- №2.- С.41-49.**
15. Хирургическое лечение пациентов с сочетанием интракраниальных аневризм и атеросклеротического поражения брахицефальных артерий / В.В. Крылов, В.Г. Дашьян, В.А. Далибалдян, В.А. Лукьянчиков, **О.Ю. Нахабин**, Н.А.Полунина, А.С. Токарев, И.В. Сенько [Новые направления и отдаленные результаты открытых и эндоваскулярных вмешательств в лечении сосудистых больных: материалы XXIX междунар. конф. Рос. общ-ва ангиологов и сосудистых хирургов, г. Рязань, 27-29 июня 2014г.] // Ангиология и сосудистая хирургия.-2014.-Прил.-С.193-194.
16. Хирургическое лечение пациентов с сочетанием интракраниальных аневризм и атеросклеротического поражения брахицефальных артерий / В.Г. Дашьян, В.А. Далибалдян, В.А. Лукьянчиков, **О.Ю. Нахабин**, Н.А. Полунина, А.С. Токарев, И.В. Сенько, В.В. Крылов // Российский нейрохирургический журнал.-2014.-Т.VI, спец. вып. : Поленовские чтения : материалы XIII Всерос. науч.-практ. конф., Санкт-Петербург, 15-18 апреля 2014г.- С.102-103.
17. Аневризмы головного мозга при хронической церебральной недостаточности. Хирургическая тактика / В.В. Крылов, В.Г. Дашьян, В.А. Далибалдян, В.А. Лукьянчиков,

О.Ю. Нахабин, Л.Т. Хамидова // Сосудистая нейрохирургия : сб. презентаций образоват. цикла [г. Москва, 14-16 мая 2014]. 14 мая 2014 г.: Хирургия аневризм головного мозга.- М., 2014.- С.59-76.- Материал представлен в виде слайдов.

18. Интра-интракраниальные анастомозы в хирургии «сложных» аневризм головного мозга / В.В. Крылов, **О.Ю. Нахабин**, Н.А. Полунина, В.А. Лукьянчиков, А.С. Токарев // Сосудистая нейрохирургия : сб. презентаций образоват. цикла [г. Москва, 14-16 мая 2014]. 14 мая 2014 г.: Хирургия аневризм головного мозга.- М., 2014.- С.85-96.- Материал представлен в виде слайдов.

19. Хирургическое лечение пациентов с сочетанием интракраниальных аневризм и атеросклеротического поражения брахиоцефальных артерий / В.Г. Дашьян, В.А. Далибалдян, В.А. Лукьянчиков, **О.Ю. Нахабин**, Н.А. Полунина, А.С. Токарев, И.В. Сенько, В.В. Крылов // Сб. тезисов VII Всерос. съезда нейрохирургов, г. Казань, 02-06 июня 2015г.- Казань, 2015.- С.192.

Список сокращений

АА – артериальная аневризма

АКБМ – артериальный круг большого мозга

ВСА - внутренняя сонная артерия

ГА – гигантская аневризма

ДСА – дигитальная субтракционная ангиография

КМА – каллезомаргинальная артерия

КТ – компьютерная томография

КТ-АГ – компьютерная томографическая ангиография

КЭЭ – каротидная эндартерэктомия

ЛА – лучевая артерия

МРТ – магнитно-резонансная томография

НСА – наружная сонная артерия

ОСА – общая сонная артерия

ПкА – перикаллезная артерия

ПМА – передняя мозговая артерия

ПМА-ПСА – комплекс передней мозговой и передней соединительной артерий

ПСА – передняя соединительная артерия

САК – субарахноидальное кровоизлияние

СМА – средняя мозговая артерия

ТКДГ – транскраниальная доплерография

ТЭЛА – тромбоэмболия легочной артерии

ШИГ – шкала исходов Глазго

ШКГ – шкала комы Глазго

ЭИКМА – экстра-интракраниальный микрохирургический анастомоз

ЭЭГ – электроэнцефалография

ECST – European Carotid Surgery Trial

NIHSS – National Institutes of Health Stroke Scale

НН – Hunt-Hess